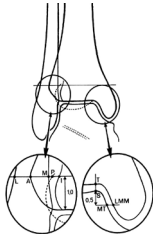


# Polven ja nilkan natiiviröntgenkuvaus

Erikoislääkäri Sannamari Lepojärvi, OYS

---

- **Miksi kuvataan? Mitä etsitään?**
- **Vammat**
  - Murtumat: lukuisia erilaisia, Lauge-Hansen, plateau, Tillaux, Maisonneuve ...
  - Avulsiomurtumat: ristiligamentit, sivusiteet, patellofemoraaliligamentit
  - Osteokondraaliset vammat (patella, telaluu)
  - Irtokappaleet (sekä posttraumaattiset että degeneratiiviset)
- **Artroosi: nivelraon madaltuma, reunakielekkeet, skleroosi, kystat, deformeetti**
- **Muut:**
  - Artriitti: nivelrako madaltuu kauttaaltaan, harvoin polvi, usein nilkka (subtalonivel)
  - Avaskulaarinekroosi : nilkassa telaluu, polvessa femurkondylit
  - Osteokondritis dissecans: polvessa femurkondylit, nilkassa telaluu (voi aiheuttaa irtokappaleen)
  - Rasitusmurtumat: polvi (sääriluun prox.pää), nilkka (pohjeluu distaalipää)
  - Luukasvaimet: pääosa benignejä, malignit: usein nuori+polvi (femurin distaalipää)



## **Polvi**

PA: Peruskuvauks aikuisten epämääräisen polvivaivan selvittelyssä

- Kulumat yleisin syy: PA-kuvassa näkee alkavan nivelraon madaltuman paremmin
- nivelraon madaltuma, reunakielekkeet, skleroosi, kystat, deformeetti

AP: Traumat, nuoret

- Murtumat, avulsiot, patellan sijainti, irtokappaleet, polvinivelen ryhti (varusvalgus)

Sivukuva: Nivelraon madaltuma, patellan sijainti, irtokappaleet

## Nilkka

Mortise: 15–20° mediaalinen viisto, jossa nivelhaarukka avoin. Nähdään taluksen mediaali- ja lateraalipuolelta nivelraon leveneminen eli onko epäsuoraa epästabiliteettiin viittaavaa (joko merkittävään nivelsidevammaan tai post.op. fiksaation peittämiseen viittaavaa). Nivelraon korkeus, nivelhaarukan leveys, murtumat (mediaali-lateraalimalleoli, nivelpinta), avulsiot, irtokappaleet, kantaluun asento

AP: Mainitaan peruskuvana, mutta käytännössä mortisea ortopedit näyttävät haluavan

Sivu: Nivelrakojen korkeus (TC-nivel, subtalonivel), murtumat (malleolit, takakolmio, kantaluu), avulsiot, irtokappaleet, jalkaterän ryhti