

Millainen on hyvä kaularangan natiiviröntgenkuva?

Erikoislääkäri Anneli Kataja TAYS röntgen

Kysymyksenasettelun pohjalta projektiovalinta, esim. traumakaularangan projektiot etu-, sivu-, ja densprojektiot. Lisäksi viistoprojektiot juuriaukkojen arviointiin, taivutusprojektiot patologisen liikkuvuuden toteamiseen ja mahdollisesti nk. uimari/balettiprojektiot C7-nikaman parempaan visualisointiin.

1) Etuprojektiot:

- Kuvan rajaus C1-nikaman yläpuolelta Th1-nikaman alareunaan ja ihon reunasta toiseen, leveys vähintään 15 cm
- Dens kuvautuu niska-aukon keskellä, C3–C7 kuvautuvat selkeinä, nikamavälit avoimet, okahaarakkeet keskilinjassa

2) Sivuprojektiot:

- Kuvan rajaus korvakäytävän tasosta Th1-nikaman alareunaan, kaulan ihosta niskan ihoon, olkapäät eivät saa peittää alimpia kaulanikamia
- C4-nikaman ylä- ja alapäitelevyt sekä nikamien takareunat kuvautuvat yhtenä viivana, oikea ja vasen fasettinivel sekä diskusvälit päällekkäin; C7–Th1 välinen nivelrako kuvautuu avoimena; okahaarakkeet profiilissa

3) Densprojektiot:

- Kuvan rajaus takaraivosta C3-nikaman yläreunaan, leukakulmasta toiseen
- Dens kuvautuu niska-aukon keskellä, C2:n okahaarake keskilinjassa, atlanto-okkipitaalinen nivel erottuu, keskiylähampaiden purentataso kuvautuu kallonpohjan päälle, mandibula korkeintaan C2-nikaman alaosan päälle

4) Viistoprojektiot, noin 45 astetta AP/PA-suunnassa:

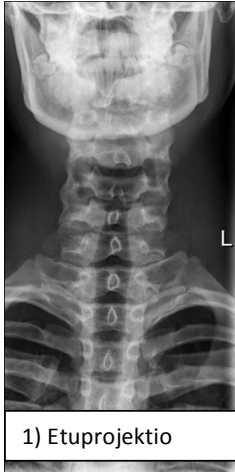- Kuvan rajaus korvakäytävän tasosta Th1-nikaman alareunaan, kaulan ihosta niskan ihoon
- Projektiossa detektorista kauempana olevat juuriaukot kuvautuvat avoimina, pisanmuotoisina, koko suurenee C2 → C7; nikamien poikki- ja okahaarakkeet kuvautuvat päällekkäin, nikamavälit avoimet, nikamakorpusten anteriorisen puolikkaan kaaren pedikkelit erottuvat

5) Taivutuskuvat:

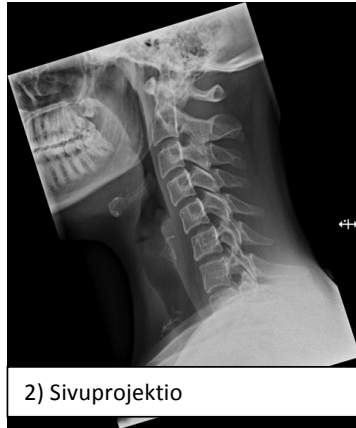- Sivuprojektiot fleksiossa ja ekstensiossa, kuvausalueen projektioiden perusvaatimukset samat kuin neutraaliasennon sivuprojektiossa
- Rako densin ja C1:n anteriorisen kaaren välissä mitattavissa molemmissa taivutuksissa; taivutus kaularangan yläosasta lähtien mahdollisimman paljon eteen- tai taaksepäin (kipurajoitus)

6) Uimari/balettiprojektiot C6–Th1:

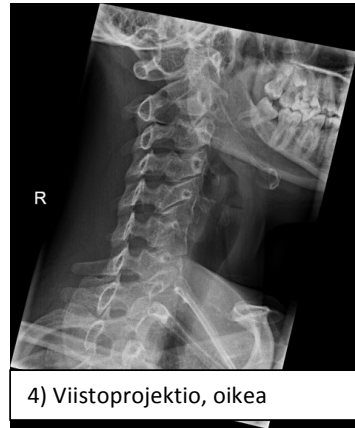- Kuvausalue C6-nikaman yläpuolelta (tai sivusuunnan kuvassa huonosti erottuvan nikaman yläpuolelta) Th2-nikaman yläosaan, kaulan ihosta niskan ihoon
- Nikamien takareunat kuvautuvat päällekkäin, oikean ja vasemmanpuoleiset taammat kylkiluut päällekkäin, C7–Th1 fasettinivel kuvautuu selvästi



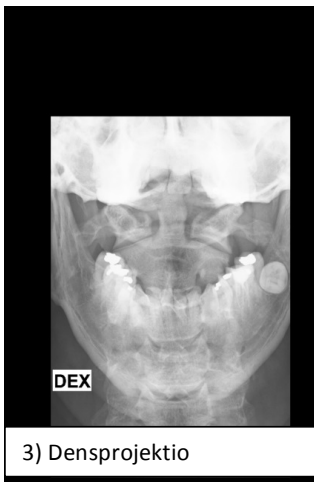1) Etuprojektio



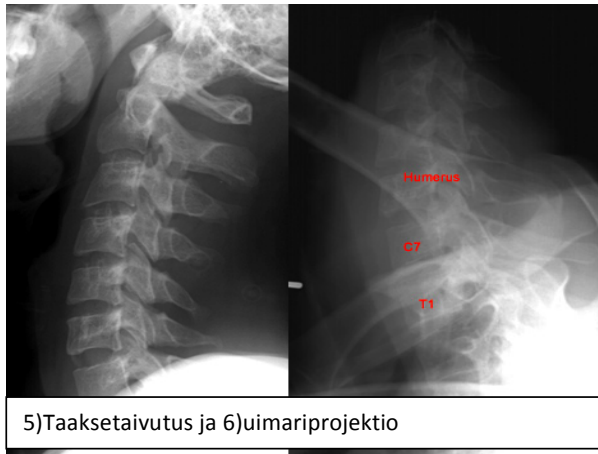
2) Sivuprojektio



4) Viistoprojektio, oikea



3) Densprojektio



5) Taaksetaivutus ja 6) uimariprojektio

Lähteet: Kirjallisuus HUS Kuvantaminen, Hyvän kuvan kriteerit -opas, kuvat TAYS K- ja R-röntgen