


Akuutti pankreatiitti ja uudistettu Atlanta-luokitus

Sädeturvapäivät
30.10.2014
Lauri Ahvenjärvi



Akuutti pankreatiitti

	Ei nekroosia	Nekroosi
< 4vk	Akuutti peripankreaattinen nestekertymä	Akuutti nekroottinen kertymä
> 4vk	Pseudokysta	Walled-off necrosis

Akuutti pankreatiitti

- Early phase
 - 1. viikko
 - Hoitovalinnat kliinisten parametrien perusteella
 - SIRS >> elinhäiriöt (OF)
 - Haiman morfologiset muutokset eivät aina korreloi kliiniseen vaikeusasteeseen
 - S-amyl ja S-lipaasi eivät ole vaikeusasteen kliinisiä markkereita

Akuutti pankreatiitti...

- Late phase
 - Viikkoja tai kuukausia
 - Lisääntyvä nekroosi, infektiio, persistoiva OF
 - Steriili nekroosi >> mortaliteetti 5% - 10%
 - Infektoitunut nekroosi >> mortaliteetti 20% - 30%
 - Hoitovalinnat kliinisten parametrien ja CT:n morfologisten löydösten perusteella

Akuutti pankreatiitti...

- Lievä ak. pankreatiitti
 - Elinhäiriön kesto < 48 h
 - Ei komplikaatioita, ei mortaliteettia
- Vaikea ak. pankreatiitti
 - 1. faasi: Elinhäiriön kesto > 48 h tai exitus
 - 2. faasi: Persistoiva elinhäiriö, exitus tai ak. pankreatiitin komplikaatio

Kuvantamisen indikaatiot

- Diagnoosin varmistaminen
 - S-amyl ja S-lipaasi < 3x norm
- Muu diagnoosi oireille?
- Pankreatiitin syyn selvittäminen
- Pankreatiitin vaikeusaste?
- Komplikaatiot?

CT - kenelle ja milloin?

- Kun epäily vaikeasta akuutista pankreatiitista
- >72 h oireiden alusta
- Epäily komplikaatioista
- Kontrolli-CT, jos vointi huonontuu merkittävästi
- Hoidon monitorointi interventioiden jälkeen

Tärkeimmät kuvantamislöydökset

- Haimanekroosia?
- Haiman parenkymaalisten ja extraparenkymaalisten nestekertymien karakterisaatio
- Askites?
- Sappikivet, sappitiehydilaatio, venatromboosi, aneurysmat, GI-kanavan inflammaatio?

Acute Pancreatitis Graded with CT

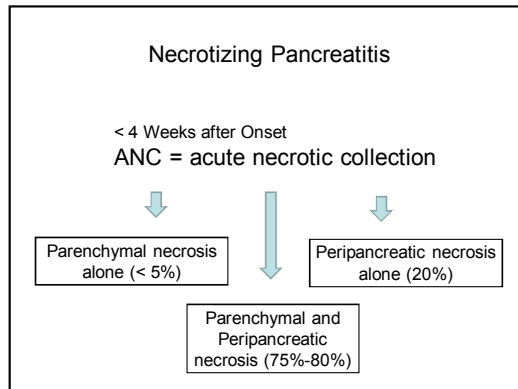
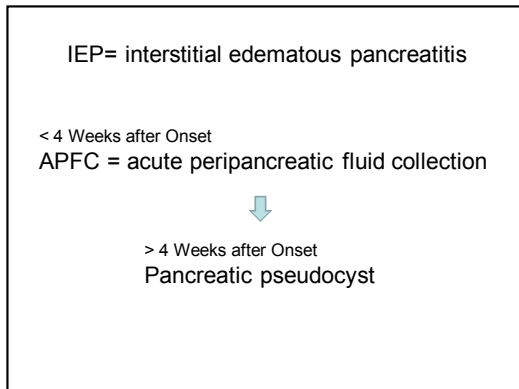
Grade	CT Finding
A	Normal pancreas
B	Pancreatic enlargement
C	Pancreatic inflammation and/or peripancreatic fat
D	Single peripancreatic fluid collection
E	Two or more fluid collections and/or retroperitoneal air

CT Severity Index

CT Grade	Points	Necrosis		Severity Index*
		Percentage	Additional Points	
A	0	0	0	0
B	1	0	0	1
C	2	<30	2	4
D	3	30-50	4	7
E	4	>50	6	10

Revised Atlanta classification of fluid collections in acute pancreatitis

Type of Pancreatitis	Fluid Collections
IEP	< 4 Weeks after Onset
	APFC
	Sterile
	Infected
Necrotizing Pancreatitis	ANC
	Parenchymal necrosis alone
	Sterile
	Infected
	Peripancreatic necrosis alone
	Sterile
Infected	
Pancreatic and peripancreatic necrosis	
Sterile	
Infected	
IEP	≥ 4 Weeks after Onset
	Pancreatic pseudocyst
Necrotizing Pancreatitis	Sterile
	Infected
	WON
	Sterile
	Infected



- ANC**
- Nekroottinen kudus nesteytyy vähitellen
 - Yleensä 2-6 viikon kuluessa
 - Ensimmäisen viikon aikana ei voi aina erottaa APFC:sta
 - Molemmat tehostumattomia ja homogeenisia
 - Myöhemmin nekroottinen debris erottuu
 - Kollektio haiman sisällä >> ANC!

Necrotizing Pancreatitis

> 4 Weeks after Onset
WON = walled-off necrosis

- WON**
- ANC kypsyy >> paksu fibroottinen tai granaatiokudoksinen seinä
 - 4 vk:n jälkeen nestekollektio haiman sisällä >> WON!
 - Sisältää nekroottista haiman parenkyymiä tai nekroottista rasvaa

- Yhteenveto**
- Uudistettu Atlanta-luokitus selkeyttää akuutin pankreatiitin terminologiaa ja löydöksen gradeerausta
 - Kuvantamisella saadaan tietoa pankreatiitin vaikeusasteesta (> 72 h)
 - Vaikean pankreatiitin komplikaatioiden toteaminen ja hoidon monitorointi